

Leitlinie Pädiatrische Kardiologie: Truncus arteriosus communis (TAC)

Autoren: N.A. Haas (Bad Oeynhausen), J. Sachweh (Hamburg),

I. Dähnert (Leipzig)

Beschlossen vom Vorstand der Deutschen Gesellschaft für Pädiatrische Kardiologie am 2.11.2013

1 Krankheitsbezeichnung: Truncus arteriosus communis (TAC)

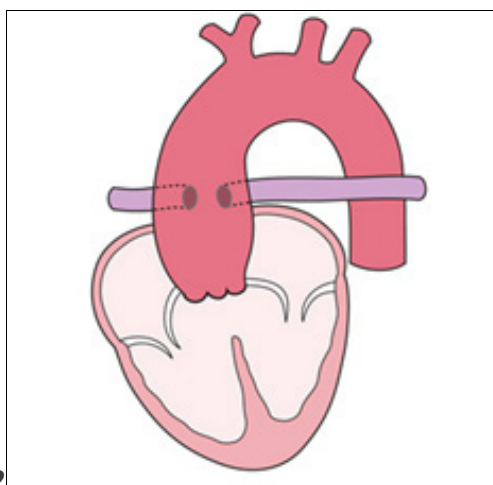
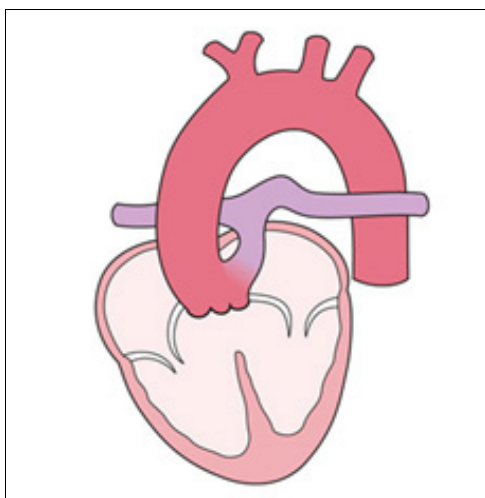
Geltungsbereich: TAC im Kindes- und Jugendalter

2 Definition – Klassifikation - Basisinformationen

Anatomie: Der Truncus arteriosus communis (TAC) ist eine seltene konotrunkale Fehlbildung (0,5 – 0,8% aller AHF [28]), bei der nur ein großes arterielles Gefäß (Truncus) mit einer Semilunarklappe (Truncusklappe) aus dem Herzen entspringt. Dieses Gefäß versorgt den Körper-, Lungen- und Koronarkreislauf. Der Truncus „reitet“ über einem fast immer vorhandenen Konus-Septum-Defekt. Die Truncusklappe weist eine unterschiedliche Zahl häufig dysmorpher Taschen auf und ist häufig insuffizient (10, 28,41).

Beim TAC existieren aufgrund der Variabilität der großen Gefäße verschiedene Einteilungen; gebräuchlich ist heute die Einteilung nach van Praagh (38). Hierbei werden die unterschiedlichen TAC-Typen in die Hauptklassen A und B eingeteilt. In der Klasse A ist ein VSD vorhanden, in der sehr seltenen Klasse B ist das Ventrikelseptum intakt. Da ein intaktes Ventrikelseptum bei einem Truncus arteriosus bislang aber nur in wenigen Einzelfällen beschrieben wurde, hat die Hauptklasse B in der Praxis keine Relevanz, weshalb wir im Folgenden nicht darauf eingehen werden. Der TAC ist häufig mit einer Mikrodeletion 22q11 assoziiert (70 %) (19, 35-38,48).

Einteilung der Truncustypen nach van Praagh



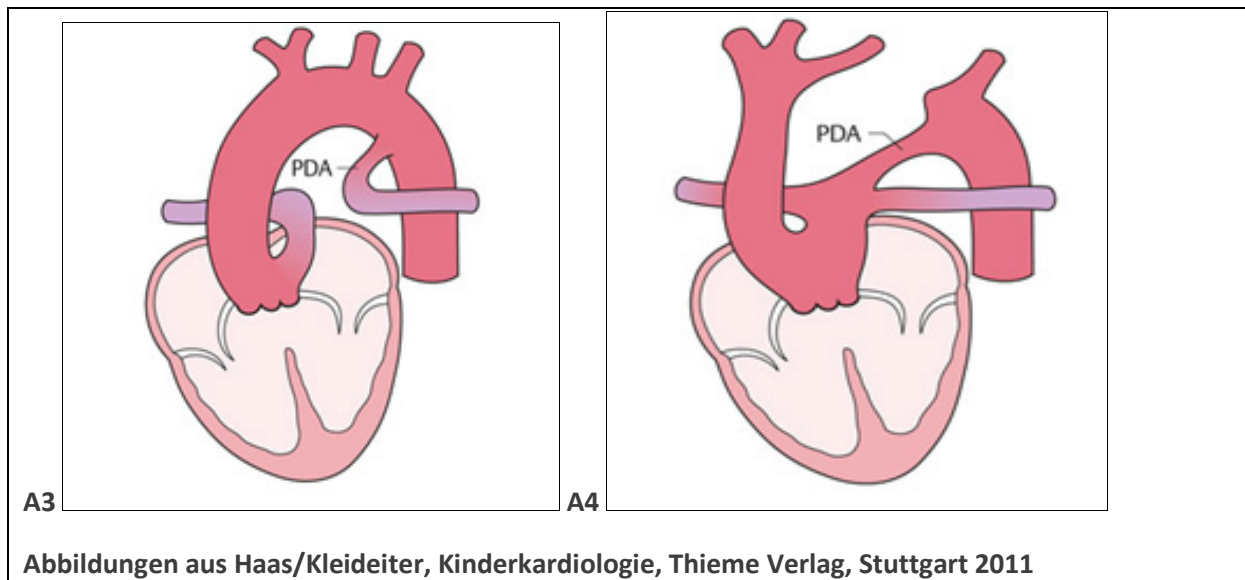


Abbildung 1: Einteilung der Truncusklappen nach van Praagh

Tabelle 1: Einteilung der Truncusklappen nach van Praagh

Einteilung nach van Praagh:

- A1:** Aorta und der Stamm der Pulmonalarterie entspringen mit einem gemeinsamen Gefäßstamm.
- A2:** Beide Pulmonalarterien entspringen gemeinsam oder getrennt aus der Hinterwand des Truncus.
- A3:** Es entspringt nur eine Pulmonalarterie aus dem Truncus. Die andere Pulmonalarterie wird über einen Ductus arteriosus oder über Kollateralen aus der Aorta versorgt (sog. „Hemitruncus“)
- A4:** Es liegen zusätzliche Aortenbogenfehlbildungen (Aortenisthmusstenose, Aortenbogenatresie, unterbrochener Aortenbogen) vor. Die Perfusion der unteren Körperhälfte erfolgt über einen offenen Ductus arteriosus.

Die häufigste Form des TAC hat einen kurzen Pulmonalarterienstamm, der eine Unterscheidung zwischen Typ A1 und A2 schwierig macht (diese wird gelegentlich als Typ „A 1 ½“ bezeichnet). Typischerweise haben A1 und A2 keinen Ductus.

Tabelle 2: typische Fehlbildungen beim TAC sowie assoziierte Herzfehler

<u>Zum Truncus gehörend</u>	<u>Assoziierte Fehlbildungen</u>
- Malalignment-VSD	- Formen des univentrikulären Herzen
- Truncusklappeninsuffizienz	- LSVC
- Truncusklappenstenose	- Lungenvenenfehlmündung
- variable Zahl der Klappentaschen (2-6, meist 3-4)	- ASD II
- Rechtsaortenbogen	
- Abgangsstenosen der Pulmonalarterien	
- Isthmusstenose, Bogenanomalien (beim Typ A4)	
- Koronaranomalien	

Assoziierte kardiovaskuläre Fehlbildungen:

Bei den Patienten bestehen häufige zusätzliche Herz-/Gefäßmissbildungen (2,3,17,28,29,46-48):

- VSD: Ein sog. Malalignment-VSD, über den die Truncusklappe ähnlich wie die Aorta bei einer Fallot'schen Tetralogie „reitet“, ist praktisch immer vorhanden. Teilweise kann das Ventrikelseptum fast vollständig fehlen.
- Truncusklappenanomalien: Häufig besteht eine Truncusklappeninsuffizienz, seltener eine Truncusklappenstenose. Die Truncusklappe kann über eine unterschiedliche Anzahl an Klappentaschen verfügen. (Es sind zwischen zwei und sechs Truncusklappensegel beschrieben, in den meisten Fällen liegen jedoch drei oder vier Klappensegel vor)
- Rechtsseitiger Aortenbogen (25-60%)
- Vorhofseptumdefekte (70%)
- Abgangsstenosen der Pulmonalarterien
- Koronaranomalien (15-30%): Die linke Koronararterie kann außergewöhnlich weit distal entspringen. Außerdem kann der Ramus interventrikularis anterior (RIVA) aus der rechten Koronararterie abgehen und den rechten Ventrikel nach links kreuzen (Problem bei der Korrekturoperation).
- Aortenisthmusstenose, Aortenbogenhypoplasie bzw. unterbrochener Aortenbogen (Typ A4 nach van Praagh): In diesen Fällen ist die Systemperfusion von einem offenen Ductus abhängig.
- Links persistierende obere Hohlvene
- Lungenvenenfehlmündungen
- Formen des univentrikulären Herzens

Pathophysiologie: Aufgrund des großen VSD kommt es in beiden Ventrikeln zum Druckangleich. Mit dem Abfall des Lungenwiderstandes in den ersten Tagen nach der Geburt nimmt die Lungendurchblutung stark zu. Bei einer vermehrten Lungendurchblutung unterliegen beide Ventrikel einer erheblichen Volumenbelastung, die u.U. durch eine Truncusklappeninsuffizienz noch verstärkt wird. Es kommt oft schon in der Neugeborenenzeit zur schweren Herzinsuffizienz. Bei der seltenen Form mit einem erniedrigten Lungenfluss (z.B. bei einer Stenose am Abgang der Lungenarterien) ist die Zyanose beträchtlich. Beim Typ A3 besteht eine Ductus-abhängige Durchblutung einer Lunge, beim Typ A4 der unteren Körperhälfte (38).

3. Körperliche Befunde und Leitsymptome

Das führende Symptom bei vermehrter Lungendurchblutung ist die progrediente Herzinsuffizienz, die in der Regel schon in der Neonatalperiode auftritt. Die immer vorhandene arterielle Untersättigung kann gering und damit klinisch inapparent sein. Ein postnataler Ductusverschluss kann beim Typ A3 klinisch symptomlos verlaufen; beim Typ A4 führt er zum Kreislaufschock. Bei einer verminderten

Lungendurchblutung (z.B. bei Abgangsstenosen der Pulmonalarterie) steht die Zyanose im Vordergrund. Die Lungen sind aber vor einer Überflutung zumindest partiell geschützt. Die peripheren Pulse sind kräftig (Pulsus celer et altus), die Blutdruckamplitude ist weit. Das Herzgeräusch ist nicht spezifisch.

4 Diagnostik

4.1 Zielsetzung

Vollständige Klärung des Herzfehlers, Bewertung etwaiger bereits vorliegender Organschäden und Folgeerkrankungen. Diagnostik zusätzlicher Fehlbildungen, Planung der Therapie und Einschätzung der Prognose.

4.2. Apparative Diagnostik

Pulsoxymetrie, Blutdruckmessung, Blutgasanalyse und Basislabor, Echokardiographie, EKG, Röntgen-Thorax, und ggf. HK-Untersuchung, CT und MRT.

4.3. Bewertung der einzelnen diagnostischen Verfahren

Die **Blutdruckmessung** (an allen 4 Extremitäten) zeigt meist eine hohe Amplitude und kann bei zusätzlich unterbrochenem Aortenbogen Hinweise auf das Vorliegen bzw. das Ausmaß einer Ductus-Stenose geben.

Die Pulsoxymetrie bewertet das Ausmaß der Untersättigung und kann indirekte Information über die Perfusionsverhältnisse geben. In der Mehrzahl der Fälle findet sich als Folge der pulmonalen Hyperzirkulation eine arterielle Sättigung über 90%.

Niedrigere Sättigungswerte können bei stabilem Kreislaufzustand für eine Stenose oder für eine respiratorische Insuffizienz sprechen und eine weitergehende Diagnostik erfordern.

EKG: ist Bestandteil der Basisdiagnostik, meist uncharakteristisch, zur Diagnosefindung bei Neugeborenen wenig hilfreich, und dient der Dokumentation eines präoperativen Ausgangsbefundes.

Echokardiographie: Die Farbdoppler-Echokardiographie ist die apparative Methode der Wahl, da sie bei guter Darstellbarkeit eine zuverlässige Diagnosestellung erlaubt (siehe Tabelle 1). Wegweisender Befund ist ein großes arterielles Gefäß, welches über einem VSD reitet. Tabelle 1 zeigt die abzuklärenden Details.

Tabelle 3. Echodiagnostik beim Truncus arteriosus communis

Truncusklappe	- Zahl und Morphologie der Klappentaschen - Stenose, Insuffizienz
Ventrikelseptumdefekt	- Anzahl, Größe, Zuordnung
Ventrikel	- Größe, Funktion, Volumenbelastung
Aortenbogen	- Links-/Rechts-aortenbogen - abgehende Gefäße - Diameter ->Unterbrechung
Pulmonalarterien	- Stamm ja/nein - Abgangsstenosen
Systemvenen	- LSVC
Pulmonalvenen	- Fehlmündung
Koronarien	- Abgang und Verlauf
Seltene Fehlbildungen	- AVSD, Trikuspidalatresie

Röntgen-Thorax: ist für die Diagnosestellung nicht spezifisch, gehört aber zur präoperativen Routine. Meist bestehen aufgrund der pulmonalen Hyperzirkulation eine vermehrte Lungengefäßzeichnung und eine Kardiomegalie, seltener eine allgemeine Minder- oder seitendifferente Lungenperfusion.

Herzkatheteruntersuchung ist für die Diagnosestellung bei klaren echokardiographischen Befunden im Neugeborenenalter entbehrlich, kann jedoch bei unklarer Anatomie notwendig sein. Bei später Präsentation (> 6 Monate) sollte die HK-Untersuchung zur Abschätzung des pulmonalen Widerstandes und Austestung der Gefäßreagibilität durchgeführt werden. Postoperativ kommt die HK-Untersuchung im Wesentlichen zur interventionellen Therapie zum Einsatz.

CT/MRT: kann zur Klärung der Anatomie eine Alternative zur HKU sein. Es dient vor allem für postoperative Kontrollen zur Beurteilung der RV-Größe und -Funktion, zur Beurteilung der Ventrikel- und Klappenfunktion sowie der Darstellung der Anatomie des Aortenbogens und der Pulmonalgefäße.

Labordiagnostik: Aufgrund der hohen Prävalenz der Chromosomenfehlbildung Mikrodeletion 22q11 sollte eine entsprechende Chromosomendiagnostik mit genetischer Beratung erfolgen.

4.4. Ausschlussdiagnostik

Mit der Echokardiographie lassen sich andere Herzfehler ausschließen, insbesondere die Pulmonalatresie mit VSD, die Fallot'sche Tetralogie und das aortopulmonale Fenster.

4.5. Nachweisdiagnostik (entfällt)

4.6 Entbehrliche Diagnostik (entfällt)

4.7 Durchführung der Diagnostik

Durchführung durch eine Kinderärztin/ einen Kinderarzt mit Schwerpunktbezeichnung Kinderkardiologie.

5. Therapie

5.1. Kausale Therapie und Therapieindikation

Da ein TAC aus einer Kombination behandelbarer Fehlbildungen der herznahen Gefäße, einem VSD sowie aus Klappenfehlbildungen besteht, ist eine korrigierende Behandlung möglich. Die Indikation zur operativen Korrektur ist praktisch immer gegeben; nur bei einer fixierten pulmonalen Widerstandserhöhung ist die Korrektur-OP kontraindiziert (20, 23, 24, 32, 44).

5.2. Symptomatische Behandlung

Eine symptomatische Behandlung beseitigt nicht den zugrundeliegenden Herzfehler, sondern dient der initialen Stabilisierung des Neugeborenen. Die frühzeitig einsetzende Herzinsuffizienz macht in den meisten Fällen die antikongestive Behandlung (Digitalis, Diuretika, ACE-Hemmer, Beta-Blocker) bis zur Operation erforderlich. Liegt gleichzeitig ein unterbrochener Aortenbogen vor, muss Prostaglandin E zum Offenhalten des Ductus arteriosus eingesetzt werden. Trotz Zyanose ist bei einem Truncus arteriosus communis eine Sauerstoffapplikation in der Regel kontraindiziert, da sie den Lungenwiderstand senkt und damit die Lungendurchblutung und die Herzinsuffizienz verstärkt. Bei später Präsentation und pulmonaler Widerstandserhöhung sind entsprechende Therapiemaßnahmen sinnvoll (siehe Leitlinie pulmonaler Hypertonus/ Eisenmengerreaktion)

5.3. Medikamentöse Therapiemaßnahmen

Prostaglandin: Bei TAC Typ A1 und A2 liegt keine Ductus-abhängige Lungenperfusion vor. Bei Typ A3 wird die Ductus-abhängige Perfusion einer Lunge, bei Typ A4 der unteren Körperhälfte mittels Prostaglandingabe gesichert. Unmittelbar nach Diagnosestellung eines TAC mit IAA bzw. sofort

postnatal ist eine Prostaglandinbehandlung zur Sicherstellung bzw. Wiederherstellung der System-Perfusion indiziert (Ductus-abhängige Körperperfusion). Die Startdosis beträgt beim echokardiographisch gesichert offenen Ductus um 10 (-20) ng/kg/min, im Verlauf ist bei fehlender Wirkung eine Steigerung möglich. Höhere Dosierungen können den Lungengefäßwiderstand weiter senken und die pulmonale Hyperperfusion/Überflutung mit konsekutiver Verminderung der Körperperfusion begünstigen. Zudem steigt das Risiko von Apnoen evtl. mit der nachteiligen Konsequenz einer Beatmungspflichtigkeit.

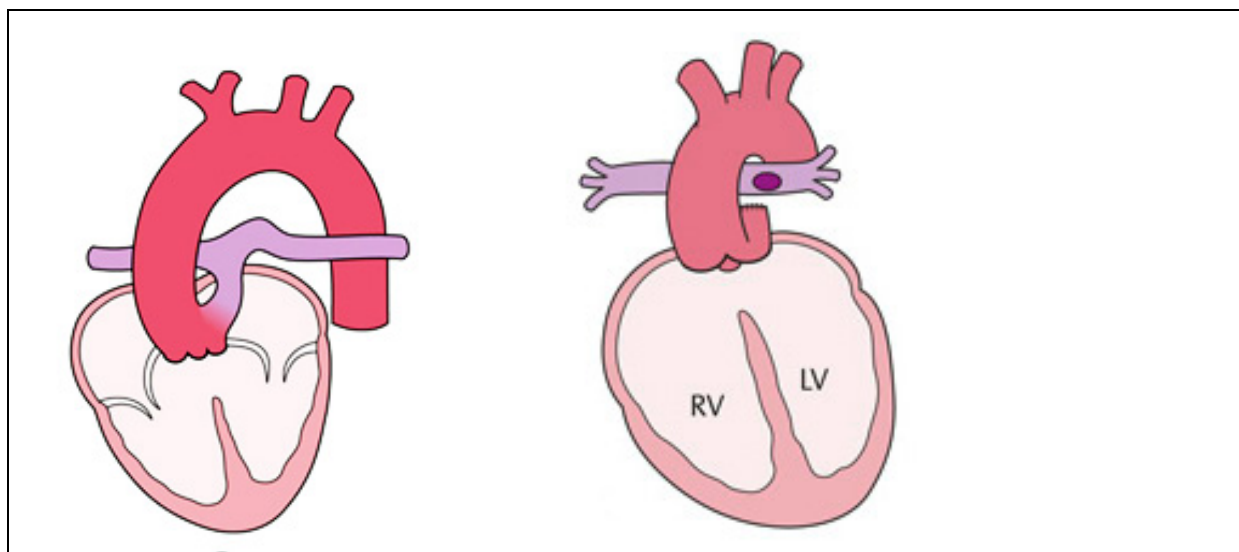
5.4. Chirurgische Therapiemaßnahmen

Ziel ist die neonatale anatomische Korrektur, die den Mischkreislauf aufhebt und eine normale Physiologie herstellt (5,7,23,32,45).

Palliative Maßnahmen wie eine Bändelung der Pulmonalarterie zur Drosselung der Lungendurchblutung oder die Anlage eines aortopulmonalen Shunts bei einer verminderten Lungendurchblutung werden heute nur noch in Einzelfällen durchgeführt, wenn andere Gründe (z.B. extrem niedriges Gewicht, schwere Infektion) eine korrigierende OP (noch) nicht zulassen.

Die Korrekturoperation umfasst den Verschluss des VSD sowie die Herstellung der Kontinuität zwischen rechtem Ventrikel und Pulmonalarterien vorzugsweise mit einem klappentragenden Konduit (z.B. Homograft, Rinderjugularvenengraft, etc.), wodurch die rechtsventrikuläre Belastung bei unmittelbar postoperativer Widerstandserhöhung vermindert wird (siehe Abb.). Besteht ein unterbrochener Aortenbogen, so muss die Kontinuität hergestellt werden. Liegt eine relevante Insuffizienz der Truncusklappe vor, wird die Klappe rekonstruiert oder muss (heute selten) ersetzt werden (mechanische Prothese, Homograft). Der Eingriff erfolgt über eine mediane Sternotomie und erfordert den Einsatz der extrakorporalen Zirkulation (4-7,11,12,18,27).

Zusätzliche Fehlbildungen: Liegen zusätzliche Fehlbildungen wie z.B. System-oder Lungenvenenfehlbildungen vor, so müssen diese bei der ersten OP mit korrigiert werden.



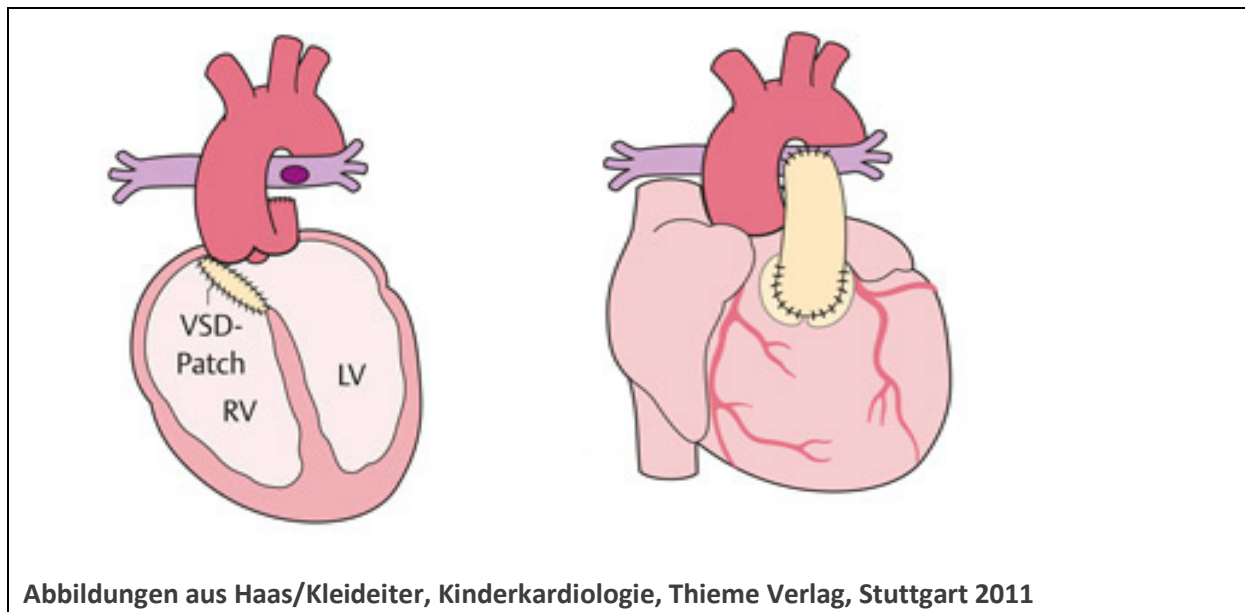


Abbildung 2: Schematische Darstellung der Korrektur-Op eines Truncus Typ A1. Der Pulmonalis-Stamm wird abgesetzt, an der Seite der Aorta verschlossen, danach der VSD mit Patch versorgt und die Kontinuität zwischen dem rechten Ventrikel und den Pulmonalarterien mit Hilfe eines Konduit hergestellt.

6 Nachsorge

Langzeitverlauf:

Letalität: Ohne Operation versterben fast alle Kinder innerhalb der ersten Lebensjahre. Die durchschnittliche operative Mortalität für die TAC Korrektur beträgt auf Basis der STS Congenital Database für Patienten, die zwischen 2005 und 2009 in Nordamerika (n=449) korrigiert wurden, 10.9%. Die EACTS Database weist für den Zeitraum 2005-2012 230 neonatale TAC-Korrekturen mit einer durchschnittlichen operativen Mortalität von 17.0% aus. Allerdings berichten einzelne Zentren auch von einer operativen Mortalität von weniger als 5%. Komplikationen des VSD-Verschlusses (relevanter Rest-VSD, AV-Block III^o) sind aufgrund der Lage und Sichtbarkeit des Defektes selten und werden kaum berichtet (6-8, 21,22,38,39,49,50,52).

Die postoperative Frühletalität liegt bei ca. 10%, die 10-Jahres-Überlebensrate um 80%. Die Letalität ist bei Patienten mit TAC Typ A IV höher.

Ambulante Kontrollen: Kardiologische Verlaufskontrollen sind lebenslang notwendig. Zu achten ist insbesondere auf die Funktion des Conduits (Stenosen, Verkalkungen, Insuffizienzen) und ventrikuläre Rhythmusstörungen sowie eine pulmonale Hypertonie. Außerdem kann eine Truncusklappeninsuffizienz im Verlauf zunehmen.

Eine Endokarditisprophylaxe ist lebenslang erforderlich. Neben Echo-Kontrollen sollten bei größeren Kindern regelmäßige MRT-Untersuchungen zur Bestimmung der Funktion des Conduits, der Größe und Funktion des rechten Ventrikels sowie des Diameters der Aorta, des Aortenbogens und der Truncusklappe erfolgen.

Conduit: Die im Säuglingsalter verwendeten relativ kleinen Conduits lassen im Verlauf einen Austausch notwendig werden. Bei mehr als der Hälfte der Patienten wird ein Conduit-Wechsel innerhalb von fünf Jahren erforderlich. Bewertung der Funktion des Conduits mittels ECHO und MRT. (siehe Leitlinie Pulmonalstenose und Pulmonalinsuffizienz). Für den Langzeitverlauf sind im Wesentlichen der Grad der Truncusklappeninsuffizienz sowie die Funktion der RVOT-Rekonstruktion von Bedeutung: Zwanzig Jahre nach erfolgreicher TAC-Korrektur bei 165 Patienten wird ein

aktuarisches Überleben von 90% nach 5 und 83% nach 15 Jahren kalkuliert. Von den 165 Patienten benötigten 107 Patienten (65%) 133 Revisionen des RVOT (mediane Zeit bis zur RVOT Revision: 5.5 Jahre) (14-16, 26, 30, 43).

Pulmonalarterien: Hierbei können nach den ggf. notwendigen Erweiterungsplastiken sowie aufgrund externer Kompression und Narbenbildung sekundäre Stenosen entstehen, die zur Druckbelastung des RV und seitendifferenzierter Perfusion führen. Bewertung mittels ECHO und MRT.

Truncusklappe: Besonders aufgrund Fehlanlage entwickelt sich häufig eine Insuffizienz im Verlauf, die dann ggf. eine Reoperation mit Rekonstruktion oder Klappenersatz notwendig macht. Die Bedeutung der Truncusklappeninsuffizienz wie auch eines IAA wird in einer Analyse der STS Congenital Heart Surgery Database deutlich: Zwischen 2000 und 2009 wurde bei 572 Patienten (mittleres Alter 12 Tage) eine TAC-Korrektur durchgeführt: Bei 27 Patienten (4.7%) wurde die Truncusklappe im selben Aufenthalt rekonstruiert (n=23) oder ersetzt (n=4). Neununddreißig Patienten (6.8%) hatten einen IAA (5 von diesen wurden ebenfalls an der Truncusklappe operiert). Die Hospitalmortalität der Patienten ohne Klappenchirurgie und ohne IAA betrug 10%, derjenigen mit zusätzlicher Klappenchirurgie 30% und in der Kombination Klappenchirurgie und IAA Korrektur 60%. Ein Ersatz der Truncusklappe war bei 26 Patienten (15.8%) erforderlich. Die Freiheit von Eingriffen an der Truncusklappe war 95% nach 10 Jahren, wenn initial keine Insuffizienz vorhanden war, und 63%, wenn bei der initialen OP eine Insuffizienz bestand (9, 13, 25, 33, 40, 41).

Aortenbogen: Häufig finden sich im Verlauf Erweiterungen der ascendierenden Aorta, die dann (z.B. bei Progredienz und Zunahme über 5 cm) chirurgische Maßnahmen erforderlich machen. Bei ehemals unterbrochenem Aortenbogen kommen Re-Stenosen im Bogenbereich hinzu (vgl. Leitlinie Isthmusstenose) (27, 34, 51).

Rhythmusstörungen: Postoperativ besteht als Folge der Rechtsventrikulotomie sowie des VSD-Patches fast immer ein Rechtsschenkelblock. Im weiteren Verlauf können sich zum Teil schwerwiegende ventrikuläre Rhythmusstörungen, meist aus dem RV generiert, entwickeln. Selten tritt postoperativ ein kompletter AV-Block auf. Holter-EKG Untersuchungen sollten alle 1-3 Jahre erfolgen.

Pulmonaler Hypertonus: Eine pulmonale Hypertonie kann insbesondere bei Patienten, die jenseits des Säuglingsalters operiert wurden, persistieren oder auch fortschreiten. Bei nicht korrigierten Patienten Therapie mit pulmonalen Vasodilatoren (z.B. Bosentan, Sildenafil, etc.) und ggf. Anbindung an ein Transplantationszentrum (siehe Leitlinie Pulmonaler Hypertonus)

Tabelle 3: Nachsorge nach Korrektur-Operation bei TAC

Truncusklappe	- Insuffizienz – RE-OP
Rechter Ventrikel	- Größe und Funktion
Conduit	- Stenose, Insuffizienz, Austausch?
Pulmonalgefäße	- Stenose, Seitendifferenz
Aorta	- Aszendenserweiterung, Aortenbogenstenose
Rhythmusstörungen	- Langzeit-EKG alle 1-3 Jahre
Belastbarkeit	- Spiroergometrie alle 3-5 Jahre
Psychomotorische Entwicklung	- CATCH 22q11
Pulmonaler Hypertonus	- selektive Vasodilatoren

Körperliche Belastbarkeit und Lebensführung: Die Lebensqualität der meisten korrigierten Patienten ist gut. Empfehlungen zur körperlichen Belastbarkeit haben aber die Funktion des Conduits, der Truncus-Klappe und des Ventrikels sowie Rhythmusstörungen und das Ausmaß einer möglichen pulmonalen Hypertonie zu berücksichtigen. Spiroergometrische Untersuchungen zur Evaluation sind in regelmäßigen Abständen (ca. alle 3-5 Jahre) sinnvoll.

Psychomotorische Entwicklung: Aufgrund der hohen Rate an zusätzlich bestehenden Chromosomenanomalien (insbesondere CATCH 22q11) weist ein Teil der Kinder im weiteren Verlauf Störungen der psychomotorischen Entwicklung unterschiedlicher Ausprägung auf. Daher ist neben einer kontinuierlichen und engmaschigen Betreuung durch eine(n) Kinderkardiologen/in eine gezielte Frühförderung erforderlich.

Besonderheiten bei Jugendlichen und Erwachsenen:

Bei nicht operierten jugendlichen oder erwachsenen Patienten besteht praktisch immer eine Eisenmangel-Reaktion. Ansonsten ist auf die bereits o.g. postoperativen Komplikationen (Conduitprobleme, Rhythmusstörungen, pulmonale Hypertonie) und das Fortschreiten einer Truncusklappeninsuffizienz zu achten. Die meisten Spättodesfälle treten wahrscheinlich als Folge von Rhythmusstörungen auf.

7. Prävention

Eine Prävention gibt es nicht. Die Möglichkeiten zur genetischen Beratung, zur pränatalen Diagnostik einschließlich fetaler Echokardiographie sollten genutzt werden. Eine familiäre Häufung ist beschrieben, eine Erblichkeit wird diskutiert (1, 31, 47,48)

8. Literatur Truncus

1. **Abushaban** L, Uthaman B, Kumar AR, Selvan J. Familial truncus arteriosus: a possible autosomal-recessive trait. *Pediatr Cardiol.* 2003 Jan-Feb;24(1):64-6.
2. **Arai** H, Harada K, Tamura M, Okamura T, Takada G. Polysplenia syndrome with common atrioventricular canal and persistent truncus arteriosus. *Tohoku J Exp Med.* 1995 Oct;177(2):171-7.
3. **Atik** E, Soares AM, Aiello VD. Common arterial trunk associated with atrioventricular septal defect. *Cardiol Young.* 1999 Nov;9(6):617-20.
4. **Bahrami** S, Mitropoulos F, Leong F, Levi DS, Laks H, Plunkett MD. Truncal valve repair in neonates using pericardial leaflet extension. *Congenit Heart Dis.* 2009 Jul-Aug;4(4):281-3.
5. **Barbero-Marcial** ML, Tanamati C. Repair of truncus arteriosus. *Adv Card Surg.* 1998;10:43-73. Review.
6. **Bohuta** L, Hussein A, Fricke TA, d'Udekem Y, Bennett M, Brizard C, Konstantinov IE. Surgical repair of truncus arteriosus associated with interrupted aortic arch: long-term outcomes. *Ann Thorac Surg.* 2011 May;91(5):1473-7.
7. **Brizard** CP, Cochrane A, Austin C, Nomura F, Karl TR. Management strategy and long-term outcome for truncus arteriosus. *Eur J Cardiothorac Surg.* 1997 Apr;11(4):687-95; discussion 695-6.
8. **Brown** JW, Ruzmetov M, Okada Y, Vijay P, Rodefeld MD, Turrentine MW. Outcomes in patients with interrupted aortic arch and associated anomalies: a 20-year experience. *Eur J Cardiothorac Surg.* 2006 May;29(5):666-73; discussion 673-4. Epub 2006 Apr 12.
9. **Carlo** WF, McKenzie ED, Slesnick TC. Root dilation in patients with **truncus arteriosus**. *Congenit Heart Dis.* 2011 May-Jun;6(3):228-33.
10. **Colon** M, Anderson RH, Weinberg P, Mussatto K, Bove E, Friedman AH. Anatomy, morphogenesis, diagnosis, management, and outcomes for neonates with common arterial trunk. *Cardiol Young.* 2008 Dec;18 Suppl 3:52-62.
11. **Elami** A, Laks H, Pearl JM: Truncal valve repair: initial experience with infants and children. *Ann Thorac Surg* 1994; 57:397
12. **Elzein** C, Ilbawi M, Kumar S, Ruiz C. Severe truncal valve stenosis: diagnosis and management. *J Card Surg.* 2005 Nov-Dec;20(6):589-93.
13. **Henaine** R, Azarnoush K, Belli E, Capderou A, Roussin R, Planché C, Serraf A. Fate of the truncal valve in truncus arteriosus. *Ann Thorac Surg.* 2008 Jan;85(1):172-8.
14. **Hickey** EJ, McCrindle BW, Blackstone EH, Yeh T Jr, Pigula F, Clarke D, Tchervenkov CI, Hawkins J; CHSS Jugular venous valved conduit (Contegra) matches allograft performance in infant truncus arteriosus repair. Pulmonary Conduit Working Group. *Eur J Cardiothorac Surg.* 2008 May;33(5):890-8.
15. **Holmes** AA, Co S, Human DG, Leblanc JG, Campbell AI: The Contegra conduit: Late outcomes in right ventricular outflow tract reconstruction.. *Ann Pediatr Cardiol.* 2012 Jan;5(1):27-33.
16. **Honjo** O, Kotani Y, Akagi T, Osaki S, Kawada M, Ishino K, Sano S. Right ventricular outflow tract reconstruction in patients with persistent truncus arteriosus: a 15-year experience in a single Japanese center. *Circ J.* 2007 Nov;71(11):1776-80.
17. **Imai** K, Tsukuda K, Sakazaki H, Fujiwara K. Persistent Truncus Arteriosus With Double Aortic Arch and Mitral Stenosis. *Pediatr Cardiol.* 2012 Nov 10.
18. **Imamura** M, Drummond-Webbs JJ, Saris GE, et al: Improving early and intermediate results of truncus arteriosus repair, *Ann Thorac Surg* 1999;67:1142
19. **Jacobs** ML. Congenital Heart Surgery Nomenclature and Database Project: truncus arteriosus. *Ann Thorac Surg.* 2000 Apr;69(4 Suppl):S50-5.
20. **Jacobs** JP O'Brien SM, Pasquali SK Jacobs ML, Lacour-Gayet FG, Tchervenkov CI, Austin EHIII, Pizarro C, Pourmoghadam KK, Scholl FG, Welke KF, Mavroudis C. Variation in Outcomes for Benchmark Operations: An Analysis of The Society of Thoracic Surgeons Congenital Heart Surgery Database *Ann Thorac Surg* 2011;92:2184–92

21. **Jacobs** ML, O'Brien SM, Jacobs JP, Mavroudis C, Lacour-Gayet F, Pasquali SK, Welke K, Pizarro C, Tsai F, Clarke DR. An empirically based tool for analyzing morbidity associated with operations for congenital heart disease. *J Thorac Cardiovasc Surg.* 2012 Jul 24.
22. **Jahangiri** M, Zurakowski D, Mayer JE, de Nido PJ, Jonas RA. Repair of the truncal valve and associated interrupted arch in neonates with truncus arteriosus. *J Thorac Cardiovasc Surg* 2000; 119: 508-514
23. **Jonas** RA. (2004). *Comprehensive surgical management of congenital heart disease*. 1. Auflage. Arnold. London
24. **Kalavrouziotis** G, Purohit M, Ciotti G, Corno AF, Pozzi M. Truncus arteriosus communis: early and midterm results of early primary repair. *Ann Thorac Surg.* 2006 Dec;82(6):2200-6.
25. **Kaza** AK, Burch PT, Pinto N, Minich LL, Tani LY, Hawkins JA. Durability of truncal valve repair. *Ann Thorac Surg.* 2010 Oct;90(4):1307-12; discussion 1312.
26. **Kim** HW, Seo DM, Shin HJ, Park JJ, Yoon TJ. Long term results of right ventricular outflow tract reconstruction with homografts. *Korean J Thorac Cardiovasc Surg.* 2011 Apr;44(2):108-14
27. **Konstantinov** IE, Karamlou T, Blackstone EH, Mosca RS, Lofland GK, Caldarone CA, Williams WG, Mackie AS, McCrindle BW. Truncus arteriosus associated with interrupted aortic arch in 50 neonates: a Congenital Heart Surgeons Society study. *Ann Thorac Surg.* 2006 Jan;81(1):214-22.
28. **Lindinger** A, Schwedler G, Hense HW. Prevalence of congenital heart defects in newborns in Germany: Results of the first registration year of the PAN Study (July 2006 to June 2007). *Klin Padiatr.* 2010 Sep;222(5):321-6.
29. **Litovsky** SH, Ostfeld I, Bjornstad PG, Van Praagh R, Geva T. Truncus arteriosus with anomalous pulmonary venous connection. *Am J Cardiol.* 1999 Mar 1;83(5):801-4, A10.
30. **Lund** AM, Vogel M, Marshall AC, Emani SM, Pigula FA, Tworetzky W, McElhinney DB. Early reintervention on the pulmonary arteries and right ventricular outflow tract after neonatal or early infant repair of **truncus arteriosus** using homograft conduits. *Am J Cardiol.* 2011 Jul 1;108(1):106-13.
31. **Mas** C, Delatycki MB, Weintraub RG. Persistent truncus arteriosus in monozygotic twins: case report and literature review. *Am J Med Genet.* 1999 Jan 15;82(2):146-8.
32. **Mavroudis** C, Backer CL (2003). *Pediatric cardiac surgery*. 3. Auflage. Mosby. Philadelphia
33. **Mavroudis** C, Backer CL: *Surgical management of severe truncal insufficiency: experience with truncal valve remodeling techniques.* *Ann Thorac Surg* 2001;72:396
34. **McCrindle** BW, Tchervenkov CI, Konstantinov IE, Williams WG, Neirotti RA, Jacobs ML, Blackstone EH; Congenital Heart Surgeons Society. Risk factors associated with mortality and interventions in 472 neonates with interrupted aortic arch: a Congenital Heart Surgeons Society study. *J Thorac Cardiovasc Surg.* 2005 Feb;129(2):343-50.
35. **McElhinney** DB, Reddy VM, Brook MM, Hanley FL. Repair of truncus arteriosus with intact ventricular septum (Van Praagh type B2) in a neonate. *J Thorac Cardiovasc Surg.* 1997 Jul;114(1):134-8.
36. **Mello** DM, McElhinney DB, Parry AJ, Silverman NH, Hanley FL. Truncus arteriosus with patent ductus arteriosus and normal aortic arch. *Ann Thorac Surg.* 1997 Dec;64(6):1808-10.
37. **Momma** K. Cardiovascular anomalies associated with chromosome 22q11.2 deletion syndrome. *Am J Cardiol.* 2010 Jun 1;105(11):1617-24.
38. **Van Praagh R**, van Praagh S. The anatomy of Common aorticopulmonary Trunk (Truncus arteriosus Communis) and its embryologic implications. *Am J Cardiol* 1965; 16:406-425.
39. **Photiadis** J, Sinzobahamvya N, Arenz C, Sata S, Haun C, Schindler E, Asfour B, Hraska V. Congenital heart surgery: expected versus observed surgical performance according to the Aristotle complexity score. *Thorac Cardiovasc Surg.* 2011 Aug;59(5):268-73.
40. **Rajasinghe** HA, McElhinney DB, Reddy VM, Mora BD, Hanley FL. Long-term follow-up of truncus arteriosus repaired in infancy: a twenty-year experience. *J Thorac Cardiovasc Surg* 1997; 113: 869-78

41. **Russell** HM, Pasquali SK, Jacobs JP, Jacobs ML; O'Brien SM, Mavroudis, CL Backer. Outcomes of Repair of Common Arterial Trunk With Truncal Valve Surgery: A Review of The Society of Thoracic Surgeons Congenital Heart Surgery Database. *Ann Thorac Surg* 2012;93:164 –9
42. **Samánek** M, Vorísková M. Congenital heart disease among 815,569 children born between 1980 and 1990 and their 15-year survival: a prospective Bohemia survival study. *Pediatr Cardiol.* 1999 Nov-Dec;20(6):411-7.
43. **Schreiber** C, Eicken A, Balling G, Wottke M, Schumacher G, Un Paek S, Meisner H, Hess J, Lange R. Single centre experience on primary correction of common arterial trunk: overall survival and freedom from reoperation after more than 15 years. *Eur J Cardiothorac Surg.* 2000 Jul;18(1):68-73
44. **de Siena** P, Ghorbel M, Chen Q, Yim D, Caputo M. Common arterial trunk: review of surgical strategies and future research. *Expert Rev Cardiovasc Ther.* 2011 Dec;9(12):1527-38. doi: 10.1586/erc.11.170. Review.
45. **Sinzobahamvya** N, Boscheinen M, Blaschczok HC, Kallenberg R, Photiadis J, Haun C, Hraska V, Asfour B. Survival and reintervention after neonatal repair of truncus arteriosus with valved conduit. *Eur J Cardiothorac Surg.* 2008 Oct;34(4):732-7.
46. **van Son** JA, Autschbach R, Hamsch J. Congenital ostial membrane of left coronary artery in truncus arteriosus. *J Thorac Cardiovasc Surg.* 1999 Dec;118(6):1132-4.
47. **Swanson** TM, Selamet Tierney ES, Tworetzky W, Pigula F, McElhinney DB. Truncus arteriosus: diagnostic accuracy, outcomes, and impact of prenatal diagnosis. *Pediatr Cardiol.* 2009 Apr;30(3):256-61
48. **Tennstedt** C, Chaoui R, Körner H, Dietel M. Spectrum of congenital heart defects and extracardiac malformations associated with chromosomal abnormalities: results of a seven year necropsy study. *Heart.* 1999 Jul;82(1):34-9.
49. **Tlaskal** T, Chaloupecky V, Hucin B, Gebauer R, Krupickova S, Reich O, Skovranek J, Tax P. Long-term results after correction of persistent truncus arteriosus in 83 patients. *Eur J Cardiothorac Surg.* 2010 Jun;37(6):1278-84.
50. **Thompson** LD, Mc Elhinney DB, Reddy M, Petrossian E, Silverman NH, Hanley FL. Neonatal repair of truncus arteriosus: continuing improvement in outcomes. *Ann Thorac Surg* 2001; 72:391-395
51. **Tonni** G, Panteghini M, Ventura A, Bonasoni MP, Rognoni G, Bellotti M. Prenatal diagnosis of tricuspid atresia with hypoplastic right ventricle associated with truncus arteriosus communis type II. *Arch Gynecol Obstet.* 2010 Feb;281(2):255-9.
52. **Williams** JM, de Leeuw M, Black MD et al. Factors associated with outcomes of persistent truncus arteriosus. *J Am Coll Cardiol* 1999;34:545-553.

Die Literaturangaben 28, 38, 41 und 42 entsprechen dem Evidenzgrad A, die Literaturangaben 6-10, 13,14,18,20-22, 24,26-27, 34, 39, 43, 47, 49,50 und 52 dem Evidenzgrad B, alle anderen dem Evidenzgrad C.