



## Partielle und totale Lungenvenenfehlmündung

**Autoren:** H. Bertram (Hannover); O. Dewald (Bonn); A. Lindinger (Homburg)

### 1 Krankheitsbezeichnung:

Partielle Lungenvenenfehlmündung (PAPVC) incl. Scimitar-Syndrom

Totale Lungenvenenfehlmündung (TAPVC)

**Geltungsbereich:** Gesamtes Kindes- und Jugendalter

### 2 Definition - Klassifikation – Basisinformation

Lungenvenenfehlmündungen entstehen sowohl durch eine Fehlentwicklung des interatrialen Septums mit disproportionierter und unvollständiger Septierung der Vorhöfe als auch durch eine Entwicklungsstörung (Agenesie, Obliteration) der embryonalen gemeinsamen Lungenvene bzw. deren Anbindung an den linken Vorhof (1-6). Abhängig vom Zeitpunkt der Entstehung der Obstruktion der Pulmonalvenen persistieren dabei embryonale Gefäßverbindungen zwischen pulmonalvenösen Strukturen und systemvenösen Mündungsstellen in einer Vielzahl anatomischer Varianten.

Funktionell drainiert ein Teil oder das gesamte pulmonalvenöse Blut direkt oder indirekt in den systemvenösen Vorhof, wodurch eine Volumenbelastung des rechten Ventrikels mit pulmonaler Rezirkulation entsteht.

Partielle und totale Lungenvenenfehlmündung stellen hinsichtlich Pathomorphologie, Hämodynamik und Therapie unterschiedliche Krankheitsbilder dar.

## 2.1 Partielle Lungenvenenfehlmündung (PAPVC)

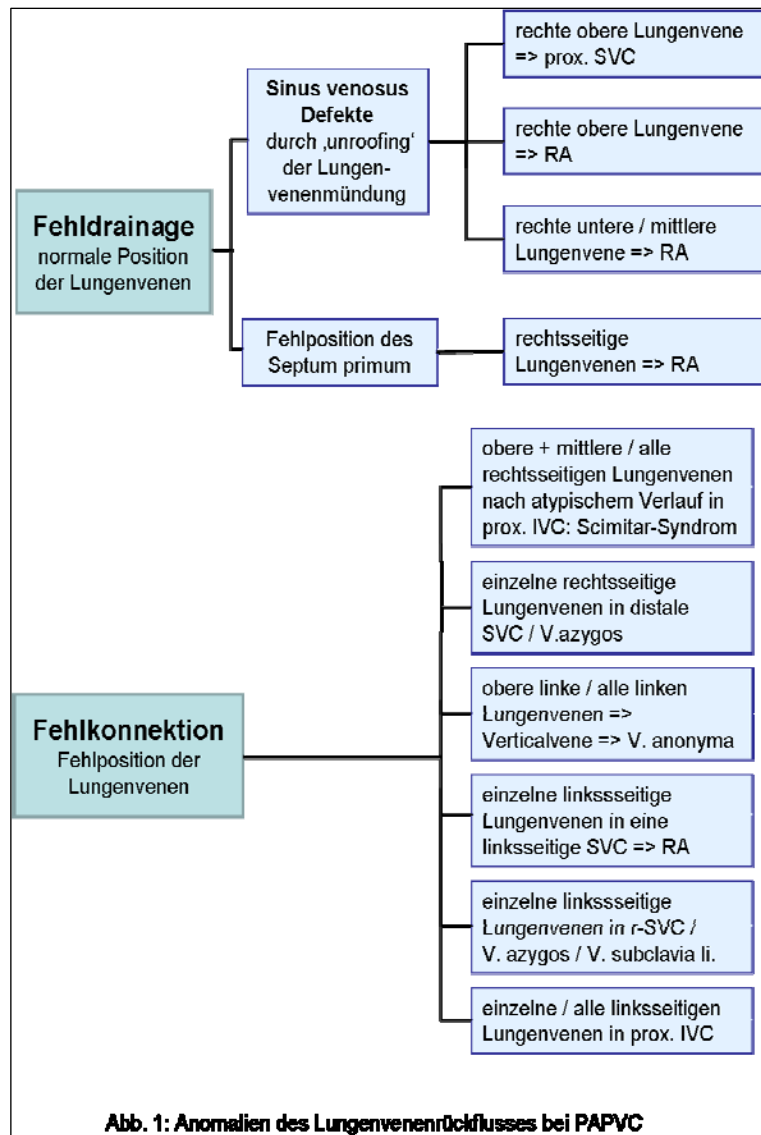
Konnektion bzw. Drainage einer oder mehrerer, aber nicht aller Lungenvenen in den rechten Vorhof bzw. die zuführenden Systemvenen. In ca. 90% der Fälle besteht eine rechtsseitige PAPVC; in ca. 20 % sind alle Venen einer Lunge betroffen (7).

Eine allgemein akzeptierte Klassifikation existiert nicht.

Unterschieden werden können (s. Abb. 1):

**Fehl*drainage***: normale Lage der Lungenvenen; aufgrund atrialer Septierungsanomalien (4-6) (Sinus venosus Defekte durch ‚unroofing‘ der Lungenvenenmündung; Abweichen des Septum primum nach links bei fehlendem Septum secundum) erfolgt eine (Teil-)Drainage in den rechten Vorhof

**Fehl*konnektion***: direkte Fehlanbindung von Lungenvenen an den rechten Vorhof oder die zuführenden Systemvenen



Die häufigsten anatomischen Variationen sind [Häufigkeiten in % nach (7)]:

- rechtsseitige PAPVC in die proximale SVC (74%), seltener in distale SVC oder die V. azygos; 87% dieser Patienten weisen einen Sinus venosus Defekt auf
- rechtsseitige PAPVC in den RA (10%)
- linksseitige PAPVC via Verticalvene in V. anonyma (9%); meist mit PFO/ASD;
- rechtsseitige PAPVC in IVC proximal der Lebervenen (6%)

diese Variante der PAPVC kennzeichnet das ‚**Scimitar-Syndrom**‘, das mit einer Reihe extrakardialer Begleit-anomalien der rechten Lunge einhergehen kann, die entscheidend die klinische Symptomatik bestimmen. Aufgrund einer sehr unterschiedlichen klinischen Symptomatik werden eine früh symptomatische, schwerer verlaufende ‚infantile‘ und eine ‚adulte‘ Variante des Scimitar-Syndroms unterschieden (8-10).

Nahezu immer liegen eine Hypoplasie der rechten Lunge mit Dextropositio cordis und Anomalien des Bronchialsystems (z.B. ‚Hufeisenlunge‘) vor.

Bei der ‚infantilen‘ Verlaufsform finden sich in unterschiedlicher Kombination zusätzlich

- pulmonalarterielle Hypertonie
- aorto-pulmonale Kollateralen zur rechten Lunge aus der Aorta descendens bzw. der abdominalen Aorta;
- Lungensequester
- Hypoplasie der RPA
- Lungenvenenstenosen

Das Scimitar-Syndrom kann in Kombination mit verschiedenen angeborenen Herzfehlern auftreten.

## 2.2 Totale Lungenvenenfehlmündung (TAPVC)

In > 90 % der Fälle sammeln sich die Lungenvenen von rechts und links in einem Pulmonalvenenkonfluenz hinter dem linken Vorhof, der über eine gemeinsame Drainagevene mit dem systemvenösen System in Verbindung steht. Von entscheidender hämodynamischer Bedeutung sind in etwas mehr als der Hälfte der Fälle (11-12) auftretende Obstruktionen der Drainagevenen durch Einengung von außen, Konstriktion der Mündungsgefäße oder Veränderungen der Gefäßwände. Für den postpartalen Verlauf und das Überleben ist auch die Größe der interatrialen Verbindung bei obligatem Rechts-Links-Shunt auf Vorhofebene von Bedeutung. In der bis heute allgemein akzeptierten Einteilung nach Craig (13) wird nach der Konnektion der Drainagevene mit den Systemvenen unterschieden in [Häufigkeitsangaben nach (11, 14, 15)]:

- **Suprakardiale Lungenvenenfehlmündung** [44-49%]  
Die häufigste Form ist eine Konnektion der Drainagevene zur V. anonyma über eine links senkrecht nach cranial verlaufende Verticalvene (vor der LPA und dem linken Hauptbronchus); seltener besteht eine Konnektion der Drainagevene zur SVC bzw. zur V. azygos, die dann aber häufiger zu Obstruktionen neigt. Insgesamt treten Obstruktionen des pulmonalvenösen Abstroms in ca. 45% der Fälle auf (11, 14)
- **Kardiale Lungenvenenfehlmündung** [16-21%]  
Der pulmonalvenöse Konfluenz drainiert in den Koronarsinus (90%) oder seltener direkt in den RA. Eine Obstruktion des Lungenvenenabflusses besteht bei < 20% der Patienten (11)

- **Infrakardiale Lungenvenenfehlmündung** [26-28%]

Das aus dem pulmonalvenösen Konfluenz entspringende Sammelgefäß verläuft nach caudal durch den ösophagealen Hiatus des Zwerchfells und mündet in die Pfortader (häufigste Form), den Ductus venosus, die IVC oder in eine der Lebervenen. Eine Obstruktion des pulmonalvenösen Abstroms tritt dabei in > 85 % der Fälle auf (11, 15).

- **Gemischte Lungenvenenfehlmündungen** [5-9%]

Die gemischten Formen kommen vor allem bei komplexen Herzfehlern in Verbindung mit einem singulären Ventrikel und Heterotaxie-Syndromen vor. Dabei können sehr unterschiedliche Kombinationen der Fehlmündungen vorhanden sein. Im Gegensatz zu den zuvor beschriebenen Formen fehlt hier der gemeinsame pulmonalvenöse Konfluenz hinter dem LA.

Totale Lungenvenenfehlmündungen treten überwiegend isoliert (keine weitere kardiale Anomalie außer ASD und offenem Ductus arteriosus), aber auch in Kombination mit einer Vielzahl weiterer angeborener Herzfehler auf (12, 16). Eine große therapeutische Herausforderung stellen Patienten mit einer TAPVC bei funktionell singulärem Ventrikel dar, die dann meist ein Heterotaxiesyndrom (Asplenie-Typ) aufweisen(12, 15).

### **2.3 Prävalenz:**

Die Prävalenz partieller Lungenvenenfehlmündungen ist nicht genau bekannt. Autopsiestudien zeigen, dass viele PAPVC nicht zu Lebzeiten diagnostiziert werden. Für das Scimitar-Syndrom wird eine Prävalenz von 2/100.000 angegeben (8).

Für die totale Lungenvenenfehlmündung werden Prävalenzen zwischen 0,5 - 1,1/ 10.000 Lebendgeborene angegeben, was einem relativen Anteil von 0,4% - 0,9% aller angeborenen Herzfehler entspricht (17, 18 ).

**Assoziierte genetische Anomalien** finden sich bei der TAPVC in etwa 7% der Patienten, u.a. mit VACTERL-Assoziation, Goldenhar-Syndrom oder der 22q11-Deletion (18).

Partielle Lungenvenenfehlmündungen aufgrund einer Malposition des Septum primum sind gehäuft mit einem Heterotaxiesyndrom vom Polysplenie-Typ assoziiert (4).

Komplexe totale Lungenvenenfehlmündungen betreffen sehr häufig Patienten mit einem Heterotaxiesyndrom vom Asplenie-Typ (12).

### 3 Leitsymptome

#### 3.1 Partielle Lungenvenenfehlmündung (PAPVC)

Die klinische Symptomatik der Patienten mit partieller Lungenvenenfehlmündung entspricht aufgrund der resultierenden Volumenbelastung des rechten Herzens mit pulmonaler Rezirkulation der eines hämodynamisch relevanten Vorhofseptumdefektes. Häufig führt die Abklärung eines Herzgeräusches zur Diagnose. Abhängig vom Shuntvolumen besteht eine Tendenz zur Zunahme der Symptomatik (eingeschränkte Belastbarkeit, gehäufte pulmonale Infekte) mit steigendem Lebensalter. Die Fehlmündung einer einzelnen Lungenvene ohne begleitenden relevanten Shunt über eine interatriale Kommunikation verursacht in der Regel im Kindes- und Jugendalter keine klinische Symptomatik.

Eine Ausnahme stellt die ‚infantile‘ Verlaufsform des Scimitarsyndroms dar. Diese Kinder werden in Abhängigkeit von der Ausprägung der extrakardialen Begleit anomalies bereits im frühen Säuglingsalter symptomatisch (Tachydyspnoe, Trinkschwäche, Gedeihstörung). Dabei ist nicht das Shuntvolumen aufgrund der Lungenvenenfehlmündung entscheidend, sondern das Ausmaß der Kollateralperfusion zur rechten Lunge, der pulmonalarteriellen Hypertonie bzw. der Fehlbildungen der rechten Lunge.

#### 3.2 Totale Lungenvenenfehlmündung (TAPVC)

Patienten **ohne** pulmonalvenöse Obstruktion zeigen die klinischen Symptome einer ausgeprägten pulmonalen Rezirkulation : Tachydyspnoe, Trinkschwäche, Gedeihstörung. Die systemarterielle Untersättigung ist pulsoxymetrisch nachzuweisen, kann klinisch anfangs aber inapparent bleiben. Bei Auskultation finden sich ein fixiert gespaltener 2. Herzton und ein Systolikum aufgrund der relativen Pulmonalstenose.

Patienten **mit** pulmonalvenöser Obstruktion sind in Abhängigkeit von deren Ausmaß klinisch deutlich schwerer beeinträchtigt; die Kombination aus pulmonalarterieller Hypertonie und Systemkreislaufinsuffizienz kann bei extremen Verläufen zur kardiopulmonalen Dekompensation in den ersten Lebensstunden oder -tagen führen.

Bei komplexen TAPVC mit begleitenden angeborenen Herzfehlern (und speziell bei funktionell univentrikulärer Zirkulation) richtet sich die klinische Symptomatik auch nach der Begleitfehlbildung.

## 4 Diagnostik

### 4.1 Zielsetzung

Mit der bildgebenden Diagnostik soll eine exakte Darstellung der Anatomie incl. assoziierter Fehlbildungen sowie eine Beschreibung und Bewertung der resultierenden kardialen Belastung erfolgen.

Die klinische Beeinträchtigung der Patienten bestimmt die Dringlichkeit der diagnostischen und begleitenden symptomatischen therapeutischen Maßnahmen, da bei der ‚infantilen‘ Verlaufsform des Scimitar-Syndroms sowie bei den mit einer Obstruktion des Lungenvenenabflusses einhergehenden totalen Lungenvenenfehlmündungen Notfallsituationen entstehen können, die sofortige intensivmedizinische Maßnahmen erfordern.

### 4.2 Apparative Diagnostik incl. Bewertung der diagnostischen Verfahren

#### Transthorakale Echokardiographie (TTE):

Wichtigstes diagnostisches Verfahren zur Diagnose einer Lungenvenenfehlmündung und zur Differenzierung der unterschiedlichen Varianten.

- Wegweisende Befundkonstellation bei **PAPVC**:
  - Vergrößerung von rechtem Vorhof, rechtem Ventrikel und Pulmonalarterie
  - weniger als 4 Lungenvenen sind mit dem linken Vorhof verbunden
  - Dilatation von SVC, V. anonyma oder IVC
  - Darstellung eines Sinus venosus-Defektes mit interatrialem Shunt
- **Scimitar-Syndrom**: Nachweis der fehlmündenden rechten Lungenvene, evtl. der aortopulmonalen Kollateralen bzw. des Sequesters; oft Hypoplasie der rechten Art. pulmonalis
- Wegweisende Befundkonstellationen bei **TAPVC**:
  - fehlende Konnektion der Lungenvenen zum linken Vorhof
  - deutliche Vergrößerung von rechtem Vorhof und rechtem Ventrikel; scheinbare Hypoplasie von linkem Vorhof und linkem Ventrikel
  - Rechts-Links-Shunt auf Vorhofebene (cave: Restriktion!)
  - Dilatation von SVC und V. anonyma mit beschleunigtem Fluss sowie direkte Darstellung der nach cranial drainierenden Vertikalvene bei suprakardialer TAPVC
  - Darstellung der unter das Zwerchfell verlaufenden Drainagevene bei infrakardialer TAPVC
  - atypischer beschleunigter Fluss im Bereich der Portal- oder Lebervenen

**Transoesophageale Echokardiographie:**

kann als Ergänzung zum TTE (z.B. bei schlechtem Schallfenster) eingesetzt werden, v.a. zur Darstellung von Lungenvenenkonnektionen zur SVC bei PAPVC.

**Magnetresonanztomographie:**

- kann in Ergänzung zur Echokardiographie zur detaillierten Darstellung atypischer Gefäßverläufe bei PAPVC und TAPVC eingesetzt werden
- kann indiziert sein zur gezielten Evaluation einer pulmonalvenösen Obstruktion.
- kann zur Shuntbestimmung und zur Bestimmung der seitengetrenten Lungenperfusion genutzt werden.

**Computertomographie:**

- bevorzugte Bildgebung beim Scimitar-Syndrom zur Darstellung der hypoplastischen rechten Lunge incl. möglicher Bronchialfehlbildungen oder Lungensequester
- kann in Ausnahmefällen zur detaillierten Darstellung atypischer Gefäßverläufe bei PAPVC und TAPVC bei unzureichender echokardiographischer Bildgebung eingesetzt werden
- kann indiziert sein zur gezielten Evaluation einer pulmonalvenösen Obstruktion.

**Herzkatheter mit Angiokardiographie:**

- zur Diagnosestellung einer PAPVC und einer TAPVC heute meist entbehrlich; nur bei speziellen Befundkonstellationen zur detaillierten angiographischen Darstellung atypischer Gefäßverläufe bei PAPVC (z.B. RPA-Hypoplasie bei Scimitar-Syndrom) und TAPVC (mit Obstruktion der Lungenvenendrainage) sinnvoll; bei einer TAPVC mit Obstruktion besteht ein erhöhtes Risiko für eine Dekompensation
- kann indiziert sein zur detaillierten Evaluation begleitender Herzfehler
- indiziert im Zusammenhang mit geplanten palliativen Katheterinterventionen (s. 5.3)
- kann indiziert sein zur invasiven (Re-)Evaluation bei pulmonalarterieller Hypertonie
- kann indiziert sein zur gezielten Evaluation einer pulmonalvenösen Obstruktion:

Kriterien der Lungenvenenstenose (11, 19):

- Reduktion des Durchmessers auf  $< 50\%$  des max. Gefäßdurchmessers
- mittlerer Druckgradient von  $\geq 4$  mmHg
- langsame Transitionszeit des Kontrastmittels

### **Röntgen-Thorax:**

zur Diagnosestellung entbehrlich; sollte als Ausgangsbefund vor operativen Eingriffen angefertigt werden; typische Befundkonstellationen finden sich bei einigen Patienten mit

- suprakardialer TAPVC: ‚Schneemannzeichen‘ (rundliche ‚Doppel-Kugel‘-Kontur durch Dilatation von ascendierender Vertikalvene, V. anonyma, SVC, RA)
- Scimitar-Syndrom: Lungenhypoplasie rechts, Dextropositio cordis, Scimitar-Vene als vertikale rechts-parakardiale; Lu Struktur (bei ca. 50% der Pat. mit der ‚adulten‘ Verlaufsform) (8); Lungensequester, meist rechts basal gelegen.
- TAPVC mit pulmonalvenöser Obstruktion: bilaterale Transparenzminderung mit feinretikulärer Zeichnungsvermehrung.

### **EKG:**

zur Diagnosestellung ungeeignet; sollte als Ausgangsbefund vor operativen Eingriffen angefertigt werden.

### **Pulsoxymetrie und Blutgasanalyse:**

zur Diagnosestellung ungeeignet; werden zur Dokumentation der systemarteriellen Sättigung und der Systemkreislaufsituation bei TAPVC vor Korrektur sowie im Rahmen der intensivmedizinischen Therapie eingesetzt.

## **4.3 Ausschlussdiagnostik / Differentialdiagnosen**

- **PAPVC:** hämodynamisch relevanter ASD
- **‚infantile‘ Variante des Scimitar-Syndroms:** pulmonale Fehlbildungen mit pulmonalarterieller Hypertonie (z.B. Lungensequester mit signifikanten AP-Kollateralen)
- **TAPVC:** andere Vitien mit Kombination aus Zyanose und Systemkreislaufinsuffizienz aufgrund pulmonaler Rezirkulation: TGA, Truncus arteriosus.

## **4.4 Durchführung der Diagnostik**

Durch eine/n Fachärztin/arzt für Kinderheilkunde und Jugendmedizin mit Schwerpunktbezeichnung Kinderkardiologie.



## 5 Therapie

### 5.1 Zielsetzung

Ziel der Therapie ist die chirurgische Korrektur der Lungenvenenfehlmündung mit restriktionsfreier Umleitung des Lungenvenenblutes in den linken Vorhof.

Bei einigen Formen der komplexen TAPVC mit Heterotaxiesyndrom bzw. bei funktionell univentrikulärer Zirkulation ist die vollständige Trennung von pulmonalvenösem Blut und systemvenösem Blut nicht sinnvoll bzw. nicht möglich.

Bei Fehlmündung einer einzelnen Lungenvene ohne relevanten Links-Rechts-Shunt und asymptomatischem Patienten ist eine Behandlung nicht notwendig. Dieses schließt Patienten mit der adulten Form des Scimitar-Syndroms ohne assoziierten Herzfehler und ohne pulmonalarterielle Hypertonie ein.

### 5.2 Symptomatische Behandlung und medikamentöse Therapie

- **PAPVC:** in aller Regel nicht notwendig
- **„infantile“ Variante des Scimitar-Syndroms:** die medikamentöse Therapie der pulmonalarteriellen Hypertonie dient der klinischen Stabilisierung der Patienten
- **TAPVC ohne pulmonalvenöse Obstruktion:** Supportivtherapie der Systemkreislaufinsuffizienz bis zur kurzfristig zu planenden operativen Korrektur
- **TAPVC mit pulmonalvenöser Obstruktion:** Stabilisierung der oft kritisch kranken Neugeborenen / Säuglinge bis zur unverzüglich zu planenden operativen Korrektur; bei schwerer pulmonaler Hypertension mit Lungenödem und Lymphangiectasien kann auch die maximale intensivmedizinische Versorgung (Beatmung; medikamentöse Therapie der akuten Systemkreislaufinsuffizienz; Prostaglandininfusion) in Einzelfällen erfolglos sein.

Die Applikation einer extrakorporalen Membranoxygenierung (ECMO) kann in Situationen mit therapierefraktärer Zyanose und Kreislaufinsuffizienz mit Azidose trotz maximaler intensivmedizinischer Therapie eine Stabilisierung der kardiopulmonalen Situation erreichen, um dann die unverzügliche herzchirurgische Versorgung zu ermöglichen.

### 5.3 Interventionelle Therapiemaßnahmen

- **PAPVC:** keine
- **„infantile“ Variante des Scimitar-Syndroms:** der katheterinterventionelle Verschluss relevanter aorto-pulmonaler Kollateralen zur rechten Lunge ist indiziert und kann als Erstmaßnahme – vor allem bei großem Sequester mit high flow-Situation - eine deutliche Stabilisierung der Patienten erzielen (8, 19, 20)
- **TAPVC ohne pulmonalvenöse Obstruktion:**  
Ballonatrioseptostomie bei restriktivem Vorhofseptum
- **TAPVC mit pulmonalvenöser Obstruktion:**  
Stentangioplastie (ggf. als Notfallintervention) bei hochgradig stenosierten Drainagevenen zur Stabilisierung kritisch kranker FG / Neugeborener / Säuglinge vor operativer Korrektur

**Reinterventionen** können bei postoperativ persistierenden pulmonalvenösen Obstruktionen zur Durchführung von (Stent-)Angioplastien nach entsprechender invasiver Diagnostik (s.o.) indiziert sein.

### 5.4 Chirurgische Therapiemaßnahmen

Die chirurgische Korrektur erfolgt i.d.R. unter Einsatz von Herz-Lungen-Maschine und kardioplegischem Herzstillstand.

#### **PAPVC**

Die elektive Korrektur beim asymptomatischen Patienten sollte im Vorschulalter erfolgen.

- Die häufigste Form mit Fehlmündung rechtsseitiger Lungenvenen in die proximale SVC und Sinus venosus Defekt wird meist mit Einnah von zwei Perikardpatches korrigiert. Die Lungenvenen werden mit einem Patch zum LA umgeleitet und die SVC mit einem zweiten Patch erweitert. Eine alternative chirurgische Technik ist das Absetzen der SVC kranial der Lungenveneneinmündung mit anschließender Re-Implantation am rechten Herzohr (OP nach Warden).
- Die Umleitung der direkt in den RA fehdrainierenden rechten Lungenvenen kann mit Einnah eines Perikardpatches erfolgen.
- Zur Umleitung bei der häufigsten Form der linksseitigen PAPVC wird die Verticalvene caudal der V. anonyma und cranial der Lungenveneneinmündung abgesetzt, nach unten geschwenkt und an das linke Herzohr anastomosiert

- Die Korrektur der rechtsseitigen PAPVC in die IVC beim Scimitar-Syndrom erfolgt mittels Umleitung der Scimitar-Vene durch einen aus Perikardpatch konstruierten Tunnel zum ASD. Die Ligatur der Kollateralen zum Lungensequester wird angestrebt, sofern sie chirurgisch gut erreichbar sind.

Die Indikation zur rechtsseitigen Pneumektomie bei Patienten mit Scimitar-Syndrom sind ein gescheiterter Korrekturversuch oder ein nicht resezierbarer Lungensequester.

## **TAPVC**

Alle **obstruktiven** Formen der TAPVC benötigen eine dringliche Korrektur, die unter Umständen auch als Notfalloperation im Neugeborenenalter erfolgen muss.

**Nicht obstruktive** Varianten sollen frühzeitig elektiv korrigiert werden.

- Beim suprakardialen und infrakardialen Typ wird nach entsprechender Exposition der pulmonalvenöse Konfluenz inzidiert und mit der dorsalen Wand des LA anastomosiert, wobei eine möglichst große, restriktionsfreie Kommunikation hergestellt werden soll. Die Drainagevene wird durchtrennt und ligiert. Anschließend wird der ASD mit einem Perikardpatch verschlossen.
- Bei kardialen Typ mit Einmündung der Lungenvenen in den Coronarsinus (cave: die Einmündungsstelle ist in ca. 20% der Fälle obstruiert!) wird – ggf. nach deren chirurgischer Erweiterung - der Sinus coronarius inzidiert und ein Verschluss des ASD mit Perikardflicken so durchgeführt, dass der Coronarsinus zusammen mit den Lungenvenen in den LA drainiert.
- Bei direkter Einmündung von Lungenvenen in den RA muss in der Regel der ASD vergrößert werden, um mittels Patchimplantation eine Redirektion des Pulmonalvenenblutes zum LA herstellen zu können.
- Bei gemischten Formen hängt das operative Vorgehen von der individuellen Anatomie ab und kann mit verschiedenen Techniken erfolgen.

## **Perioperatives Management:**

Alle Kinder mit einer präoperativen Obstruktion der Lungenvenendrainage bei TAPVC sowie die Säuglinge mit der infantilen Verlaufsform des Scimitar-Syndroms mit präoperativer pulmonal-arterieller Hypertonie sind beim Abgehen von der HLM und im früh-postoperativen Verlauf durch lebensbedrohliche pulmonal-hypertensive Krisen gefährdet; sie bedürfen einer intensivierten Beatmungs- und Sedierungsstrategie bei manipulativen Maßnahmen.

#### 5.4.1 OP-Ergebnisse und Risikofaktoren

- **PAPVC:** geringe perioperative Mortalität: Säuglinge 3,4%, ältere Kinder 0,4% (21)
- **Scimitar-Syndrom:** die perioperative Mortalität (0-6%) konnte in den letzten Jahren mit verbessertem perioperativen Management deutlich reduziert werden (8, 20, 21); Risikofaktoren für ein perioperatives Versterben waren
  - eine pulmonale Hypertonie mit > 50% Systemdruck
  - begleitende angeborene Herzfehler
  - Stenosen der linksseitigen Lungenvenen (19)
  - rechtsseitige Pneumektomie (20)
- **TAPVC:** die perioperative Mortalität der *isolierten* TAPVC in den großen Zentren beträgt < 10% (14, 15), die aktuellen europäischen Daten (21) bestätigen diese Tendenz: Gesamtgruppe 8%, Neugeborene 10,6 %, ältere Säuglinge 3,9 %. Die größte europäische Studie(11) berichtet bei isolierter TAPVC über ein 3-Jahres-Überleben von 85%. Risikofaktoren für ein perioperatives Versterben waren
  - präoperative pulmonalvenöse Obstruktion und jüngeres Operationsalter, die als Surrogat für einen Notfalleingriff bewertet werden (14)
  - assoziierte kardiale Fehlbildungen
  - infrakardiale bzw. kardiale Konnektion
  - postoperative pulmonalvenöse Obstruktion bzw. postoperative pulmonalarterielle Hypertension

Ein deutlich höheres Sterberisiko besteht für die Korrektur einer **TAPVC bei funktionell univentrikulärem Herzen** im Vergleich zur 2-Kammer-Korrektur: perioperative Mortalität 35% vs. 10%; 3-Jahres-Überlebensrate 47% vs. 87% [(12, 15).

#### 5.5 Prognose

Allen Korrekturverfahren gemeinsam ist das Risiko der Entwicklung pulmonalvenöser Obstruktionen (PVO); dieses Risiko ist bei der Korrektur des Scimitar-Syndroms im Säuglingsalter unabhängig vom OP-Verfahren am höchsten (7, 19, 20).

- **PAPVC** (ohne Scimitar-Syndrom): Risiko postoperativer PVO < 2 % nach 15 Jahren (7)
- **Scimitar-Syndrom:** in einem historischen Gesamtkollektiv waren nach 5 Jahren ca. 50% der Patienten betroffen, im Säuglingsalter bis zu 100% (7, 19); Multicenter-Daten aus

Europa berichten unabhängig von OP-Verfahren über ein Risiko für eine postoperative PVO von ca. 15% nach 3 Jahren (20)

- **TAPVC:** das Risiko für eine postoperative PVO liegt nach 6 Monaten bei 11-15 % (11, 12); Risikofaktoren (11):
  - präoperativ hypoplastische bzw. stenotische Pulmonalvenen mit präoperativer pulmonalvenöser Obstruktion
  - gemischte Lungenvenenfehlbildungen
  - präoperative respiratorische Insuffizienz

Weitere mögliche Komplikationen nach Korrekturoperation sind

- Obstruktionen der SVC nach Umleitung zum RA im Rahmen der Korrektur der häufigsten Variante der PAPVC (Warden-OP: SVC-Stenosen in 10-17 % (22-23)
- Verlust der Sinusknotenfunktion nach Korrektur der PAPVC rechts mit Doppel-Patch-Technik. Die Häufigkeitsangaben notwendiger Schrittmacher-Implantationen wird zwischen 1 % nach 15 Jahren (7) und 17% nach 30 Jahren (24) angegeben.

## 6. Nachsorge

Abklärungs- und potentiell therapiepflichtige Residualbefunde sind

- Re-Obstruktionen des pulmonalvenösen Abstroms,
- Obstruktion der SVC
- persistierende pulmonalarterielle Hypertonie
- seitendifferente Lungendurchblutung (cave: Pulmonalvenenstenosen!)
- Sinusknotendysfunktion mit Bradyarrhythmien

Neben den klinischen, echokardiographischen und elektrokardiographischen Untersuchungen sollten bei entsprechenden klinischen Hinweisen Langzeit-EKG-Kontrollen und bei älteren Kindern Objektivierungen der körperlichen Belastbarkeit (alle 2-3 Jahre) mittels Spiro/Ergometrie und ein MRT erfolgen.

## 7. Prävention

Eine spezifische Prävention gibt es nicht. Die Möglichkeiten zur genetischen Beratung und zur pränatalen Diagnostik einschließlich fetaler Echokardiographie und kinder-kardiologischer Beratung sollten genutzt werden.

Die Entbindung des Risiko-Neugeborenen mit pränatal diagnostizierter TAPVC muss in einer

Frauenklinik mit naher Anbindung an ein Zentrum mit kinderkardiologischer und –  
herzchirurgischer Abteilung und entsprechender Expertise in der Behandlung kritisch kranker  
Neugeborener erfolgen.

## Literatur:

1. Edwards JE. Pathologic and developmental considerations in anomalous pulmonary venous connection. Proc Staff Meet Mayo Clin 1953;28:441–452.
2. Moller JH, Nakib A, Anderson RC, et al. Congenital cardiac disease associated with polysplenia. A developmental complex of bilateral “left-sidedness.” Circulation 1967;36:789–799.
3. DeLisle G, Ando M, Calder AL, et al. Total anomalous pulmonary venous connection: report of 93 autopsied cases with emphasis on diagnostic and surgical considerations. Am Heart J 1976; 91:99-122
4. Van Praagh, S., Carrera, M.E., Sanders, S., Mayer, J.E., and Van Praagh, R. Partial or total direct pulmonary venous drainage to right atrium due to malposition of septum primum (anatomic and echocardiographic findings and surgical treatment; a study based on 36 cases) . Chest. 1995; 107: 1488–1498
5. Van Praagh S, Carrera ME, Sanders SP, et al. Sinus venosus defects: unroofing of the right pulmonary veins: anatomic and echocardiographic findings and surgical treatment. Am Heart J 1994; 128:365-79
6. Tomar M, Radhakrishnan S, Shrivastava S. Partial or Total Anomalous Pulmonary Venous Drainage Caused by Malposition of Septum Primum: Echocardiographic Description of a Rare Variant of Anomalous Pulmonary Venous Drainage. J Am Soc Echoc 2005; 18, 884
7. [Alsoufi B, Cai S, Van Arsdell GS, et al. Outcomes after surgical treatment of children with partial anomalous pulmonary venous connection. Ann Thorac Surg 2007; 84:2020](#)
8. Gudjonsson U, Brown JW. Scimitar Syndrome. Semin Thorac Cardiovasc Surg Pediatr Card Surg Ann 2006; 9:56-62
9. Dupuis C, Charaf LAC, Breviere GM, Abou P “Infantile” form of the scimitar syndrome with pulmonary hypertension. Am Cardiol 1993;71:1326-30
10. Dupuis C, Charaf LAC, Breviere GM, Abou P, Remy-Jardin M, Helmius G. The “adult” form of the scimitar syndrome Am J Cardiol 1992;70:502-7.
11. [Seale AN, Uemura H, Webber SA, et al. Total anomalous pulmonary venous connection: morphology and outcome from an international population-based study. Circulation 2010; 122:2718.](#)
12. [Hancock Friesen CL, Zurakowski D, Thiagarajan RR, et al. Total anomalous pulmonary venous connection: an analysis of current management strategies in a single institution. Ann Thorac Surg 2005; 79:596.](#)
13. Craig JM, Darling RC, Rothney WB. Total pulmonary venous drainage into the right side of the heart; report of 17 autopsied cases not associated with other major cardiovascular anomalies. Lab Invest 1957;6:44–64.
14. Karamlou T, Gurofsky R, Al Sukhni E, Coles JG, Williams WG, Caldarone CA, Van Arsdell GS, McCrindle B. Factors Associated With Mortality and Reoperation in 377 Children With Total Anomalous Pulmonary Venous Connection *Circulation* 2007;115:1591-1598
15. Kanter KR Surgical Repair of Total Anomalous Pulmonary Venous Connection Semin Thorac Cardiovasc Surg Pediatr Card Surg Ann 2006; 9:40-44
16. Burroughs JT, Edwards JE. Total anomalous pulmonary venous connection. Am Heart J 1960;59:913–931.
17. Ferencz C, Rubin JD, McCarter RJ, et al. Congenital heart disease: prevalence at live birth. The Baltimore-Washington Infant Study. Am J Epidemiol 1985;121:31–36.
18. Lindinger, G. Schwedler, H-W. Hense: Prevalence of Congenital Heart Defects in Newborns in Germany: Results of the First Registration Year of the PAN Study. Klin Padiatr 2010;222:1-10.
19. Dusenbery SM, Geva T, Seale A, et al. Outcome predictors and implications for management of scimitar syndrome. Am Heart J 2013; 165:770
20. [Vida VL, Padalino MA, Boccuzzo G, et al. Scimitar syndrome: a European Congenital Heart Surgeons Association \(ECHSA\) multicentric study. Circulation 2010; 122:1159-1166.](#)
21. [aktuelle \(06/2015\) Abfrage der ECHSA -Datenbank \(European Congenital Heart Surgeons Association\)](#)
22. Park CS, Kwak JG, Lee C, Lee CH, Lee SY, Choi EY, Song JY, Kim SJ. Partial anomalous pulmonary venous connection to the superior vena cava: The outcome after the Warden procedure. European Journal of Cardio-Thoracic Surgery. 2012;41:261-265
23. Said SM, Burkhart HM, Dearani JA, Eidem B, Stensrud P, Phillips SD, Schaff HV. Outcome of caval division techniques for partial anomalous pulmonary venous connections to the superior vena cava. The Annals of Thoracic Surgery. 2011;92:980-984; discussion 985
24. Luciani GB, Viscardi F, Pilati M, Crepez R, Faggian G, Mazzucco A. Age at repair affects the very long-term outcome of sinus venosus defect. The Annals of thoracic surgery. 2008;86:153-159